На правах рукописи

Дарбишгаджиев Шарип Омарасхабович

ПРОГНОЗИРОВАНИЕ И ПРОФИЛАКТИКА НЕСОСТОЯТЕЛЬНОСТИ ТОЛСТОКИШЕЧНЫХ АНАСТОМОЗОВ

Специальность 14.01.17 – Хирургия

Автореферат
диссертации на соискание учёной степени
кандидата медицинских наук

Нижний Новгород – 2021

Диссертационная работа выполнена на кафедре хирургии и эндоскопии имени профессора Н.А. Баулина Пензенского института усовершенствования врачей – филиала федерального государственного бюджетного образовательного учреждения дополнительного профессионального образования «Российская медицинская академия непрерывного профессионального образования» Министерства здравоохранения Российской Федерации».

Научный руководитель:
Баулин Анатолий Афанасьевич, доктор медицинских наук.

Официальные оппоненты:
Власов Алексей Петрович – доктор медицинских наук, профессор, ФГБОУ ВО "Национальный исследовательский Мордовский государственный университет им. Н. П. Огарёва" Министерства здравоохранения Российской Федерации, кафедра факультетской хирургии с курсами топографической анатомии и оперативной хирургии, урологии и детской хирургии, заведующий кафедрой, г. Саранск.
Смолькина Антонина Васильевна – доктор медицинских наук, профессор, ФГБОУ ВО «Ульяновский государственный университет»; заведующая кафедрой общей и оперативной хирургии с топографической анатомией и курсом стоматологии медицинского факультета им. Т.З. Биктимирова Института медицины, экологии и физической культуры, г. Ульяновск.

Ведущая организация: ФГБОУ ВО «Пермский государственный медицинский университет имени академика Е. А. Вагнера» Министерства здравоохранения Российской Федерации, г. Пермь.

Защита диссертации состоится «07» октября 2021 г. в 13.00 часов на заседании диссертационного совета Д. 208.061.06 при ФГБОУ ВО «Приволжский исследовательский медицинский университет» Министерства здравоохранения Российской Федерации по адресу: 603005, г. Нижний Новгород, пл. Минина и Пожарского, 10/1.

С диссертацией и авторефератом можно ознакомиться в научной библиотеке Федерального государственного бюджетного учреждения высшего образования «Приволжский исследовательский медицинский университет» Министерства здравоохранения Российской Федерации по адресу: 603104, г. Нижний Новгород, ул. Медицинская, 3а; и на сайте https://pimunn.ru

Автореферат разослан «___» _____2021 г.

Ученый секретарь
диссертационного совета
доктор медицинских наук, профессор А. С. Мухин

ОБЩАЯ ХАРАКТЕРИСТИКА РАБОТЫ

Актуальность проблемы. Несмотря на совершенствование хирургической тактики, появление новых технических возможностей в арсенале хирургов, применение современных средств медикаментозной профилактики, целый ряд проблем остается далеким от окончательного решения и не теряет своей актуальности в абдоминальной хирургии [Базаев А. В. и соавт., 2018; Черкасов М. Ф. и соавт., 2019; Самарцев В.А. и соавт., 2013; Власов А.П. и соавт., 2017].

Оперативные вмешательства на ободочной и прямой кишке характеризуются высокой травматичностью, тяжестью и, как следствие, частой встречаемостью послеоперационных раневых инфекционных осложнений, наиболее значимое влияние на исход лечения которого оказывает развитие несостоятельности толстокишечных анастомозов (НТКА). По данным исследователей, она развивается в пределах от 4,4 до 24% [Базаев А. В. и соавт., 2018; Янушкевич С. В. и соавт., 2017; Jannasch O. и соавт., 2015; Rencuzogullari A. и соавт., 2017], летальность в этой группе больных достигает до 40% [Ахметзянов Ф. Ш. и соавт., 2016; Половинкин В. В. и соавт., 2013; Bakker I. S. и соавт., 2014], и не имеет тенденции к достоверному снижению [Котельникова Л. П. и соавт., 2015; Cong Z. J. и соавт., 2013].

В настоящее время в литературе описано большое количество факторов риска НТКА. Однако прогнозировать развитие данного осложнения у каждого конкретного больного остается трудной клинической задачей. В связи с чем до сегодняшнего времени нет единого мнения в определении прогностических предикторов, позволяющих проводить эффективные тактические решения при подготовке больного к операции, а также при выборе метода завершения операции [Груба Л. Н. и соавт., 2015; Колесник А. П. и соавт., 2019; Kawada K. и соавт., 2014; Qu H. и соавт., 2015].

Среди применяемых способов протекции толстокишечного анастомоза наибольшую распространенность получило формирование превентивной проксимальной кишечной стомы, позволяющее временно отключить или осуществить декомпрессию толстой кишки, несущей анастомоз в зависимости от способа формирования [Попов Д. Е. и соавт., 2014; Янушкевич С. В. и соавт., 2017; Zhou C. и соавт., 2018]. При этом наложение временной стомы является вынужденной мерой, позволяющей контролировать не только течение послеоперационного периода, но и добиться благоприятных функциональных результатов в перспективе и возврата больных к привычному образу жизни после реконструктивно-восстановительного вмешательства. Частота наложения подобных стом в последние годы достигает 84% [Ахметзянов Ф. Ш. и соавт., 2016; Янушкевич С. В. и соавт., 2017; Груба Л. Н. и соавт., 2015]. Однако показания и методы формирования превентивной кишечной стомы окончательно не определены. Кроме того, риск возникновения несостоятельности толстокишечных соустий не превышает 25%, в 75% случаев отмечается неоправданное их наложение [Черкасов М. Ф. и соавт., 2019; Law W. L. и соавт., 2002]. Более того, временная стома существенно ухудшает условия реабилитации [Костенко Н. В. и соавт., 2016; Baek S. J. и соавт., 2013], влияет на качество жизни

[Каганов О. И. и соавт., 2015; Hammond J. и соавт., 2014], возникает необходимость проведения повторной реконструктивно-восстановительной операции, после которой частота осложнений колеблется от 3 до 38,5% [Bruce J. и соавт., 2001; Emmanuel A. и соавт., 2018]. Необходимо учитывать также, что вероятность конверсии временной стомы в постоянную остается высоким и составляет 33% [Попов Д. Е. и соавт., 2014; Leung J. M. и соавт., 2001].

Таким образом, изучение основных факторов риска развития НТКА, а также разработка простой и удобной в практическом применении шкалы прогнозирования данного осложнения позволят снизить количество напрасно наложенных временных стом, частоту послеоперационных осложнений и улучшить результаты хирургического лечения. В то же время разработка и внедрение в клиническую практику технически простого для формирования и реконструкции, эффективного в условиях гнойно-септических осложнений и относительно безопасного по развитию осложнений вида кишечной декомпрессии является важной клинической задачей.

Цель исследования: разработать и внедрить в клиническую практику шкалу оценки несостоятельности толстокишечных анастомозов и модифицированной концевой илеостомы для улучшения непосредственных результатов резекций толстой кишки.

Задачи исследования:

1. Изучить структуру и частоту развития ранних послеоперационных осложнений при резекции толстой кишки с непосредственным восстановлением кишечной непрерывности.
2. Определить факторы риска и разработать способ оценки развития несостоятельности толстокишечных анастомозов.
3. Разработать и изучить преимущества и недостатки модифицированной концевой илеостомы.
4. Провести сравнительную оценку осложнений при формировании и закрытии превентивных колостом и илеостом.

Научная новизна. Выявлены специфические предикторы и осуществлено прогнозирование риска развития НТКА с созданием балльной шкалы, позволяющей объективизировать показания к проведению профилактических мероприятий, направленных на защиту первичного анастомоза.

Впервые разработан и внедрен в клиническую практику модифицированный способ формирования концевой илеостомы, отличающийся малотравматичностью, возможностью формирования как при лапаротомии, так и из локального доступа, относительно безопасный по развитию осложнений, более простой в уходе и возможностью закрытия локальным доступом.

Теоретическая и практическая значимость работы. На основании проведенного исследования определены значимые факторы риска и создана прогностическая шкала развития НТКА, знание которой позволяет объективно и обоснованно проводить эффективные тактические решения при подготовке больного к операции, а также при выборе метода завершения операции.

Разработка и внедрение оригинальной концевой превентивной илеостомы позволило избежать развития НТКА у больных с повышенным риском возникновения данного осложнения.

Применение модифицированной концевой илеостомы позволило существенно снизить частоту ранних и поздних послеоперационных осложнений, связанных с формированием и закрытием превентивных кишечных стом.

Предложенная модель прогнозирования и профилактики НТКА с применением превентивной илеостомы позволила отказаться от напрасно наложенных превентивных стом, существенно улучшить непосредственные результаты и качество лечения больных.

Положения, выносимые на защиту:

1. Основными факторами, отрицательно влияющими на развитие НТКА, являются: проведение предоперационной лучевой терапии, уровень формирования анастомоза <6см относительно зубчатой линии, концентрация гемоглобина <90 г/л, содержание альбумина в плазме крови <27 г/л, проведение комбинированных и симультанных вмешательств, а также продолжительность оперативного вмешательства >140 минут.
2. Разработанная балльная шкала обладает высокой возможностью прогнозирования развития НТКА, в то же время является наиболее простым методом, не требующим проведения сложных вычислительных решений.
3. Превентивные кишечные стомы являются эффективным способом профилактики несостоятельности толстокишечных анастомозов.
4. Наложение и реконструкция модифицированной превентивной илеостомы приводят к меньшему риску развития ранних и поздних послеоперационных осложнений по сравнению с трансверзостомой.

Степень достоверности полученных результатов. Научные положения и результаты диссертации имеют высокую степень достоверности и аргументированности.

Достоверность полученных результатов исследования подтверждается:

- значительным объемом выборки (813 пациентов, перенесших резекцию ободочной и прямой кишки и первичным наложением анастомоза, 43 больных основной группы, подвергшихся наложению и последующему закрытию илеостомы и 52 пациента контрольной группы, которым выполнена и в последующем устранена превентивная колостома).
- применением актуальных методов математической статистики (компьютерных программ статистической обработки данных)
- динамическим наблюдением после проведенного лечения (от 6 мес. до 3 лет)
- наличием всех первичных документов, оформленных в установленном порядке.

Выводы логически вытекают из материалов исследования и в полном объеме отражают поставленные задачи. Практические рекомендации, сформулированные в диссертации, обоснованы проведенным исследованием и могут служить руководством к работе.

Внедрение результатов исследования. Клинические положения работы нашли применение в хирургических отделениях ГБУЗ ГКБ №6 имени Г.А. Захарьина, а также внедрены в практику абдоминального отделения ГБУЗ «Пензенского областного онкологического диспансера». Теоретические и практические положения работы используются в педагогическом процессе на кафедре хирургии и эндоскопии им. профессора Н.А. Баулина ПИУВ – филиала ФГБОУ ДПО РМАНПО Минздрава России, а также на кафедре хирургии медицинского института ФГБОУ ВО «Пензенский государственный университет». Результаты исследования включены в программу обучения ординаторов и слушателей на кафедре онкологии и урологии ПИУВ – филиала ФГБОУ ДПО РМАНПО Минздрава России.

Личный вклад автора заключается в определении цели и задач научного исследования, осуществлении подробного анализа современной отечественной и зарубежной литературы по изучаемой проблеме, разработке плана исследования.

Диссертант непосредственно принял участие во всех этапах исследования и в проведении большинства хирургических вмешательств у больных основной группы. Провел подробный анализ полученных результатов с последующей их статистической обработкой, сформулировал обоснованные выводы и разработал практические рекомендации. В соавторстве с сотрудниками кафедры хирургии и эндоскопии им. профессора Н.А. Баулина - филиала ФГБОУ ДПО РМАНПО Минздрава России и сотрудниками хирургического отделения №2 ГБУЗ «Пензенский областной онкологический диспансер» написаны научные статьи. Автор выступал с устными докладами о результатах диссертационного исследования на научных конференциях.

Апробация работы. Основные фрагменты и положения работы доложены на: заседании Ученого совета ПИУВ – филиала ФГБОУ ДПО РМАНПО Минздрава России (2017 г.); заседаниях Пензенского областного научно-практического общества хирургов им. С.В. Кульнева – Пензенского отделения Российского общества хирургов (2017,2018,2019 гг.); Межрегиональной научно-практической конференции «Актуальные вопросы хирургии, онкологии и эндоскопии», г. Пенза (2018 г.); Втором съезде хирургов Приволжского федерального округа с международным участием, г. Нижний Новгород, (2018 г.); Выездном Пленуме Российского общества хирургов и XIX Съезде хирургов Дагестана «Актуальные вопросы хирургии», г. Махачкала (2019); XI Конференции молодых ученых с международным участием «Трансляционная медицина: возможное и реальное», г. Москва, (2020). XX Межрегиональной научно-практической конференции «Актуальные вопросы диагностики, лечения и реабилитации больных в условиях новой коронавирусной инфекции», г. Пенза (2020 г.); III Международном форуме онкологии и радиологии, г. Москва, (2020); Межрегиональной научно-практической конференции «Заболевания толстой кишки», г. Пенза (2020 г.); XV Международном научно-практическом конференции молодых ученых-медиков, г. Курск (2021 г.); Научно-практической конференции «Современные подходы к проблемам диагностики и лечения в онкологии», г. Пенза (2021 г.).

Соответствие диссертации паспорту научной специальности. Диссертационная работа соответствует паспорту специальности 14.01.17 – хирургия: изучение причин, механизмов развития и распространенности хирургических заболеваний; разработка и усовершенствование методов диагностики и предупреждения хирургических заболеваний.

Публикации. По материалам диссертации опубликована 21 научная работа, из них 5 статей в изданиях, входящих в перечень научных журналов, рекомендованных ВАК РФ для публикации результатов научных исследований. Получена приоритетная справка на изобретение РФ «Способ прогнозирования развития несостоятельности толстокишечных анастомозов» от 30.11.2020, регистрационный номер 2020139113.

Объём и структура диссертации. Диссертационная работа изложена на 114 страницах и состоит из оглавления, введения, обзора литературы, 4 глав собственных исследований, заключения, выводов, практических рекомендаций и библиографического списка. Диссертация иллюстрирована 19 таблицами и 11 рисунками. Библиография включает 132 источников, из них 39 статей – на русском, и 93 статьи – на иностранном языке.

ОСНОВНОЕ СОДЕРЖАНИЕ РАБОТЫ

Материал исследования. Работа выполнялась на кафедре хирургии и эндоскопии им. профессора Н.А. Баулина ПИУВ – филиала РМАНПО Минздрава России, клинической базой которого является Пензенский областной онкологический диспансер и ГБУЗ ГКБ №6 имени Г.А. Захарьина.

Первоначально в ретроспективный анализ было включено 813 больных, которым в плановом порядке после резекции ободочной и прямой кишки восстановлена естественность кишечного тракта за период с 2014 по 2016 годы. Из них 368 (45,3%) мужчин и 445 (54,7%) женщин. Возраст больных варьировал от 22 до 88 лет, средний возраст составил 64 ± 10,7 лет. Представленная группа использована в качестве основы для изучения структуры послеоперационных осложнений и выявления специфических факторов, приводящих к развитию НТКА, для последующей выработки мероприятий, направленных на ее профилактику.

С января 2017 года по июль 2020 года проспективно формировалась основная группа исследования, которую составили 43 пациента, которым, в том числе, для профилактики развития НТКА, наложена превентивная илеостома по усовершенствованной методике. Мужчин было 19 (44,2%), женщин – 24 (55,8%). Средний возраст больных составил 62,5±11,2 года, от 18 до 89 лет.

В качестве контроля использована ретроспективная группа из 52 больных, которым за период с 01.2014 по 12.2016 года после резекции левых отделов ободочной и прямой кишки с восстановлением непрерывности кишечного тракта для защиты первичного анастомоза наложена превентивная трансверзостома в левом мезогастрии. Из них мужчин – 24 (46%) и женщин – 28 (54%), средний возраст 62,73±10,8 года с диапазоном от 36 до 76 лет.

Сравниваемые группы были сопоставимы по полу, возрасту, индексу массы тела (ИМТ) и сопутствующей патологии (таблица 1).

Таблица 1 – Распределение больных по полу, возрасту и ИМТ в основной и контрольной группах

Пол, возраст и ИМТ		Группа пациентов		p
		Основная (n=43)	Контрольная (n=52)	
Пол*	Мужчины	19 (44,2%)	24 (46%)	>0,05
	Женщины	24 (55,8%)	28 (54%)	>0,05
Возраст** (лет)		62,5± 11,2	62,73± 10,8	>0,05
***ИМТ (кг/м2)		27,4± 6,1	26,9 ± 5,2	>0,05

*двусторонний точный метод Fisher, **т-тест Стьюдента, *** тест Крускала-Уоллиса.

В завершение исследования отражена сравнительная оценка структуры послеоперационных осложнений при формировании и закрытии превентивной трансверзостомы и предложенного способа илеостомы. Дизайн проводимого исследования представлен в рисунке 1.

Рисунок 1 – Дизайн исследования

Методы исследования. Из методов исследования применялись: лабораторные (общий и биохимический анализы крови, коагулограмма, группа крови и Rh-фактор), рентгенологический (рентгенография органов грудной клетки, МРТ органов брюшной полости и малого таза), эндоскопический (фиброгастродуоденоскопия и колоноскопия), морфологические (гистология и цитология), ультразвуковой (УЗИ органов брюшной полости, малого таза и сосудов нижних конечностей), статистические (описательная статистика, анализ таблиц сопряженности, непараметрические тесты, ROC – анализ, бинарная логистическая регрессия, категориальная регрессия).

Виды оперативных вмешательств: всем пациентам при колоректальном раке оперативное вмешательство выполнялось в соответствии с принципами онкологического радикализма. После лапаротомии осуществлялась визуальная и тактильная оценка органов брюшной полости для исключения диссеминации, синхронных опухолей и отдаленных метастазов. Согласно конкретной ситуации определялся объем хирургического вмешательства. Оперативный прием заключался в последовательном выполнении этапных действий: перевязка питающих сосудов, лимфодиссекция, пересечение кишки оральнее и аборальнее пораженного отдела, выделение сегмента кишки вместе с опухолью с сохранением собственной фасции, восстановление непрерывности пищеварительного тракта.

При выявлении опухоли в восходящем отделе ободочной кишки у 205 больных обрабатывались у основания последовательно подвздошно-ободочная, правая ободочная и правая ветвь средней ободочной артерии.

У 10 больных, при расположении опухоли в поперечно-ободочной кишке и глубине инвазии до подслизистого слоя, в случае отсутствия регионарной лимфоаденопатии выполнена резекция поперечной ободочной кишки с пересечением средней ободочной артерии у места отхождения от верхней брыжеечной артерии.

В случае локализации опухоли в нисходящей ободочной кишке у 54 больных проведена стандартная левосторонняя гемиколэктомия. Левая ободочная артерия при этом пересечена непосредственно у места ее отхождения от нижней брыжеечной артерии (НБА).

При расположении опухоли в конечной части ободочной кишки у 191 пациентов выполнена классическая резекция сигмовидной кишки с пересечением сигмовидной артерии и сохранением левой ободочной артерии.

При поражении концевого отдела толстой кишки у 248 больных после перевязки НБА непосредственно у места отхождения левой ободочной артерии проведена резекция прямой кишки с частичной или полной мезоректумэктомией, в зависимости от уровня расположения опухоли.

Субтотальная колэктомия при синхронном опухолевом поражении ободочной кишки проведена у 15 больных. Реконструктивно-восстановительным вмешательствам на ободочной кишке подвергнуты 90 больных.

Таким образом, первично-восстановительные операции в стандартном объеме выполнены у 569 пациентов. Комбинированным оперативным вмешательствам подвергнуто 208 больных. В 36 наблюдениях проведены симультанные вмешательства.

Несостоятельность толстокишечных анастомозов как основная хирургическая проблема. Среди 813 пациентов, подвергшихся оперативным вмешательствам на ободочной и прямой кишке с непосредственным восстановлением естественности пищеварительного тракта, ранние послеоперационные осложнения отмечены у 88, что составило 10,7%. В структуре послеоперационных осложнений доминировала несостоятельность анастомоза, её частота составила 39,8% (35/88).

В структуре послеоперационной летальности НА так же занимала ведущее место и обуславливала 57,1% (4 из 7) летальных исходов от раневых осложнений.

Проведён анализ частоты встречаемости НА в зависимости от вида оперативного вмешательства (таблица 2).

Таблица 2 – частота НА в зависимости от вида операции

Наименование операции	Количество больных	Частота	Процент
Гемиколонэктомия справа	205	8	3,9%
Гемиколонэктомия слева	54	2	3,7%
Резекция сигмовидной кишки	191	5	2,6%
Резекция прямой кишки	248	15	6%
Закрытие колостомы	90	5	5,5%
Субтотальная колонэктомия	13	-	0%
Резекцияпоперечно-ободочной кишки	10	-	0%
Итого	813	35	4,3%

При этом было отмечено, что развитие НА чаще наблюдается при внебрюшинном расположении анастомоза (15/248;6,0%) относительно ее формирования внутрибрюшинно (20/565;3,5%), а также выявлена подверженность несостоятельности толсто-толстокишечного анастомоза (27/595;4,5%) по сравнению с тонкотолстокишечным (8/218;3,7%).

Следует отметить, что мы определяли НА как дефект целостности кишечной стенки в области анастомозируемых краев, приводящий к связи между внутри- и внепросветным пространством. При этом кишечные свищи в области ранее наложенного анастомоза по данным фистулографии относили к НА. В то же время больные с несостоятельностью класса А, у которых отсутствует клиника и не изменяется лечебная тактика, оставались не учтенными, поскольку для выявления истинной частоты не проводились дополнительные лучевые методы исследования.

Клинически несостоятельность анастомоза подозревалась при появлении признаков перитонита, усиления болей в животе и ухудшении состояния, нарастании количества лейкоцитов в крови и повышении температуры тела или выделении кишечного содержимого через дренажную трубку.

В целом НА манифестировалась на 1-15 сутки после проведения оперативного вмешательства. Соотношение мужчин и женщин составило 15 (42,9%) против 20 (57,1%) соответственно. Средний возраст у женщин был равен 63,8 ± 11,5 с диапазоном от 47 до 81 года, у мужчин 64,2±9,9 года (от 46 до 79 лет).

Тактический подход в лечении несостоятельности анастомоза обуславливался многими факторами, в частности, размером дефекта, степенью тяжести пациента, распространенностью перитонита, наличием превентивной кишечной стомы и уровнем формирования анастомоза.

При ограниченном характере процесса воспаления брюшины у 7-ми (20%) больных выполнено ушивание зоны дефекта анастомоза. В формировании

лечебной проксимальной кишечной стомы нуждались 6-ть (17,1%) пациентов. Разобщение анастомоза с ушиванием дистального отдела и выведением одноствольной колостомы потребовалось у 17 (48,6%) больных. Закрытие кишечного свища у 5-ти (14,3%) больных достигнуто путем активного вакуумного дренирования. Таким образом, частота вынужденных повторных операций при развитии данного осложнения составила 85,7% (30/35), а летальность достигла 11,4 %.

Факторы риска и шкала оценки развития НТКА. Поскольку предварительные результаты после различных оперативных вмешательств на ободочной и прямой кишке с непосредственным восстановлением кишечной непрерывности показали, что толсто-толстокишечные анастомозы наиболее подвержены несостоятельности, первостепенная задача состояла в изучении основных факторов, приводящих к ее развитию.

Для чего проанализированы данные 418 больных с установленным злокачественным новообразованием левой половины ободочной и прямой кишки, которым выполнены открытые оперативные вмешательства с первичным восстановлением естественного кишечного пассажа. Из них 190 (45,5%) мужчин и 228 (54,5%) женщин. Возраст больных варьировал от 22 до 85 лет, средний возраст составил 63,7 ± 10,8 лет.

В качестве потенциальных факторов, приводящих к развитию НТКА рассматривались: 1) пол, 2) возраст, 3) стадия опухолевого процесса, 4) распространение первичной опухоли, 5) наличие метастазов в регионарных лимфатических узлах и степень их поражения, 6) наличие отдаленных метастазов, 7) локализация и характер роста опухоли, 8) проведение предоперационной лучевой и химиотерапии, 9) ИМТ, 10) уровень эритроцитов, гемоглобина и лейкоцитов в крови, 10) концентрация общего белка, глюкозы, креатинина, мочевины, общего билирубина, общего белка, альбумина, протромбина, фибриногена в крови, 11) группа крови и резус фактор, 12) сопутствующая патология, 13) морфологическая верификация опухоли, 14) характер оперативных вмешательств, 15) расположение анастомоза, 16) уровень формирования анастомоза относительно зубчатой линии, 17) способ наложения анастомоза, продолжительность оперативного вмешательства, 18) мобилизация селезеночного изгиба, 19) объем кровопотери, 20) уровень лигирования нижнебрыжеечных сосудов.

Таким образом, определен список из 50 переменных, имевших связь с результативным признаком, для последующего проведения статистического анализа и построения шкалы прогнозирования НТКА.

При проведении однофакторного анализа, получены данные, свидетельствующие об отрицательном влиянии содержание альбумина в крови менее 27 г/л на встречаемость НТКА: ОШ=4,72, 95% ДИ 1,71-13,04 (p=0,006) и общего белка в крови менее 50 г/л: ОШ=6,59, 95% ДИ 2,46-17,65 (p=0,001). Кроме того, значимое влияние на развитие НТКА оказывали концентрация гемоглобина в крови менее 90 г/л: ОШ=3,45, 95% ДИ 1,19-10,0 (p=0,033) и эритроцитов в крови менее $3{,}1 \times 10^{12}$/л: ОШ=6,44, 95% ДИ 1,91-21,65 (p=0,009). Другими факторами, создающими условия для развития несостоятельности,

оказалось – увеличение продолжительности оперативного вмешательства более 140 минут: ОШ=0,35, 95% ДИ 0,13-0,93 (p=0,024), проведение комбинированных и симультанных вмешательств: ОШ=0,22, 95% ДИ 0,09-0,55 (p=0,001) и наличие сопутствующей патологии ХОБЛ: ОШ=1,76, 95% ДИ 1,31-2,91 (p=0,05).

Дальнейшее изучение причин, приводящих к несостоятельности анастомоза, показало важную отрицательную роль предоперационной лучевой терапии: ОШ=18,45, 95% ДИ 4,54-74,9 (p=0,001) и уровня наложения анастомоза на расстояние менее 6см относительно анокутанной линии: ОШ=6,79, 95% ДИ 2,12-21,73 (p=0,001).

На следующем этапе исследования с помощью бинарной логистической регрессии исключены все признаки не несущей полезной, а также дублирующей информации. Таким образом, в регрессионную модель были включены 6 из 50 потенциальных предикторов. При этом полученные коэффициенты важности были выбраны в качестве весовых значений для создания модели прогнозирования развития НТКА (таблица 3).

Таблица 3 – Результат регрессионного анализа с оптимальным шкалированием

Предиктор	Стандартизированные		F-критерий	Коэффициент		Балл
	Бета	Стандартная ошибка		Частной корреляции	Важности	
Предоперационная лучевая терапия	0,21	0,137	2,268	0,216	0,282	28
Уровень наложения анастомоза <6 см	0,20	0,090	4,739	0,214	0,227	23
Гемоглобин <90 г/л	0,17	0,120	1,983	0,183	0,199	20
Альбумин <27 г/л	0,14	0,105	1,774	0,151	0,149	15
Комбинированные и симультанные операции	0,14	0,098	2,035	0,153	0,129	13
Продолжительность операции >140 мин	0,04	0,059	0,347	0,038	0,015	2

Примечание: бета-коэффициент отражает суммарный вклад предиктора в значение отклика; коэффициент частной корреляции отражает самостоятельный вклад предиктора в значение отклика.

Для каждого из предикторов, включенных в регрессионную модель, подсчитан балл путем умножения абсолютного значения соответствующего коэффициента важности на 100 и округления до целых чисел.

При этом больной в зависимости от значения каждого предиктора, набирал суммарный балл, являющийся числовым показателем вероятности развития несостоятельности анастомоза.

На следующем этапе, с помощью бинарной логистической регрессии проведен анализ адекватности полученной модели, а также определены пороговые значения суммарного балла, позволяющие оценить риск развития НТКА. Величина общего процента верных классификаций при этом составила

92,6% (коэффициент детерминации R^2 = 0,181), что отражает хорошую прогностическую способность предложенной модели.

При вычислении порогового балла получено уравнение – P=1/(1+exp(-4,181+0,072*балл)). P—теоретическая вероятность значения зависимой переменной.

Диаграмма рассеяния, отражающая зависимость суммарного балла на развитие НТКА, представлена на рис. 2.

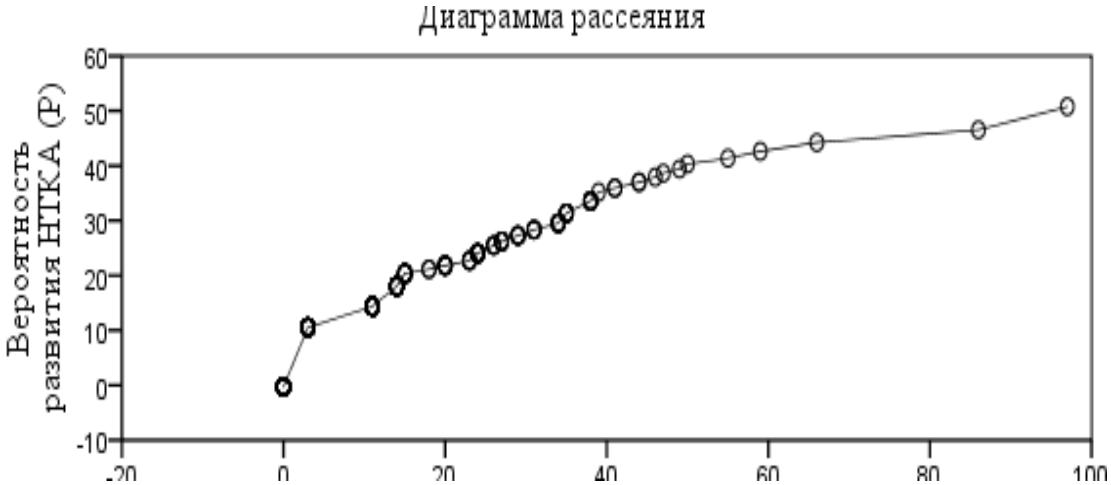

Рисунок 2 – Вероятность развития НТКА в зависимости от суммарного балла

Следующим этапом исследования явилось создание интервальной шкалы, для чего построена таблица сопряженности с последующим определением вероятности развития НТКА в зависимости от значения суммарного балла.

На завершающем этапе для вычисления теоретического значения вероятности развития НТКА, при превышении которого зависимая переменная принимала бы одно из двух своих значений с заданной вероятностью, применен ROC-анализ.

При этом приемлемым значением ожидаемой частоты развития НТКА признано 8,8%, что соответствовало значению до 30 баллов (AUC = 88 ± 4, специфичность – 49%, чувствительность – 94%).

Прогностическая шкала развития несостоятельности толстокишечных анастомозов представлена в таблице 4.

Таблица 4 – Шкала прогнозирования НТКА

Суммарный балл	Риск НТКА	Чувствительность	Специфичность	AUC	SE	ДИ
До 3	0,5%	90	71	67	7,0	53-80
От 3 до 14	2,2%	99	62	80	6,7	66-93
От 15-30	8,8%	94	49	88	4,0	80-96
От 31-45	20%	90	71	67	7,0	53-80
46 и более	44,4%	94	50	81	4,6	72-90

SE - стандартная ошибка. AUC - площадь под кривой. ДИ – доверительный интервал.

В целом, градация риска развития НТКА в зависимости от суммарного балла представлена следующим образом: менее 3 баллов – 0,5%, от 3-14 баллов – 2,2%, от 15-30 баллов -– 8,8%, от 31 до 45 баллов – 20,6%, при суммарном значении, превышающем 46 баллов риск несостоятельности является критическим и составляет 44,4%.

Профилактика развития НТКА. После формулировки показания к выполнению профилактических мероприятий по защите первичного анастомоза, следующим вопросом исследования явилась оценка эффективности и безопасности превентивной колостомы, которая традиционно применяется в отделении для снижения частоты НТКА и уменьшения тяжести клинических проявлений при ее развитии.

Для решения вышеописанной задачи проведен ретроспективный анализ хирургического лечения РПК за период с 2014 по 2016 годы. В процессе исследования пациенты распределены на 2 группы сравнения в зависимости от наличия или отсутствия превентивной колостомы. Основную группу составили 85 больных, которым после резекции прямой кишки на завершающем этапе операции в левом мезогастрии наложена превентивная колостома на поперечной ободочной кишке.

В контрольную группу были включены 163 пациента, которым выполнено восстановление естественного пассажа по пищеварительному тракту без проведения мероприятий по защите колоректального анастомоза во время операции по поводу основного заболевания.

Сравниваемые группы были сопоставимы по полу, возрасту, уровню расположения опухоли, виду проводимых оперативных вмешательств и способу наложения анастомоза ($p>0,05$).

При этом полученные данные статистического анализа выявили высокую эффективность превентивной колостомы в профилактике развития НТКА (критерий согласия Пирсона=5,402; число степеней свободы $df=1$, $p=0,02$). Однако частота развития ранних и поздних послеоперационных осложнений, как при ее формировании, так и при закрытии превентивной колостомы, оставались достаточно высокими.

В связи с этим нами был предложен модифицированный способ формирования превентивной илеостомы. Сущность данной методики заключается в том, что на расстоянии 30-40 см от илеоцекального угла рассекается подвздошная кишка. В области предварительной маркировки на передней брюшной стенке выполняется круговое иссечение кожи и подкожной клетчатки, крестообразно рассекается апоневроз брюшной стенки. Петля подвздошной кишки, несущая стому, выводится через рану в виде выступающего хоботка и фиксируется к коже непрерывным или узловым швом. Оставшаяся проксимальная культя терминального отдела подвздошной кишки фиксируется к приводящему узловыми серо-серозными швами, формируя заднюю губу тонкокишечного анастомоза (рис. 3а, б).

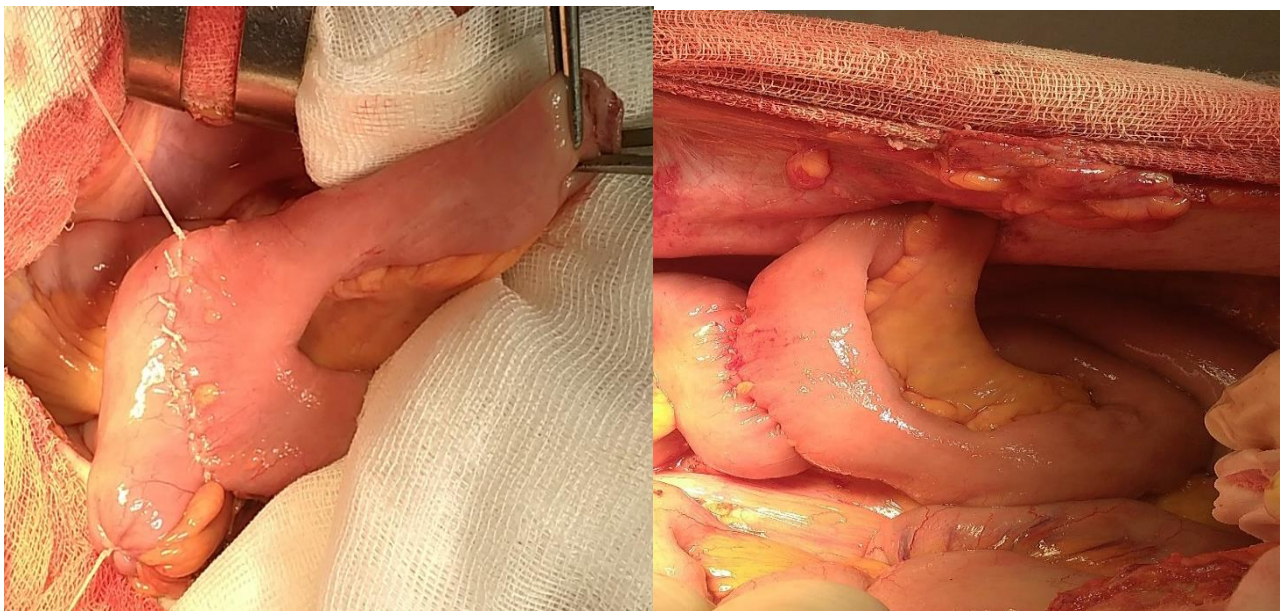

Рис 3а. Формирование передней губы анастомоза.
Рис. 3б. Выведение петли илеостомы через окно брюшной стенки

Мобильность брыжейки подвздошной кишки позволяет устанавливать илеостому на разных отделах передней брюшной стенки в зависимости от интраоперационной находки и клинической потребности (Рис 4а, б).

Рис. 4а, б. Хоботок илеостомы сформированный в правой и левой подвздошных областях

Всем больным закрытие илеостомы проведено из локального доступа. Окаймляющими илеостому разрезами выполняли мобилизацию кишечного свища из сращений. Путем тракции в рану выводилась задняя стенка анастомоза, после чего формировалась передняя губа тонкокишечного анастомоза ручным или аппаратным способами (Рис. 5а, б).

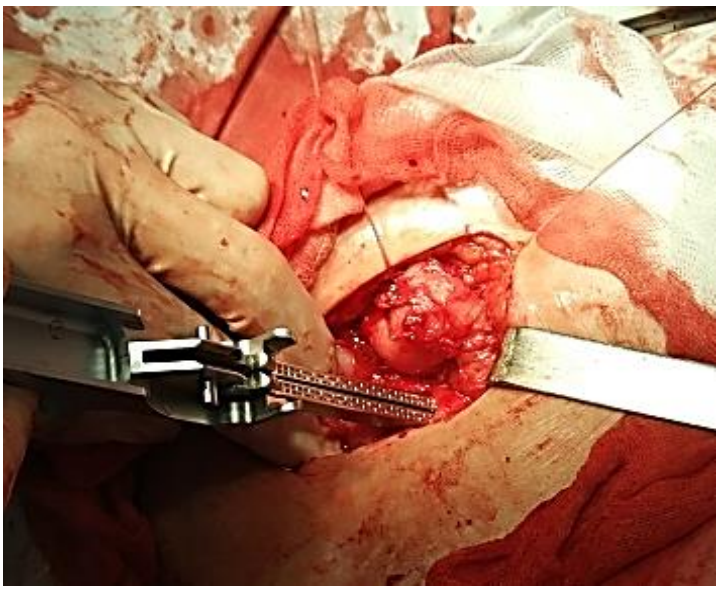

Рис. 5а. Выделение петли илеостомы несущую стому.
Рис. 5б. Формирование аппаратного анастомоза

Предложенная илеостома первоначально оценена при лечении сложных свищей толстой кишки в ургентной хирургии и в последующем внедрена для профилактики развития НТКА. При этом, ожидаемо было отмечено, что полное выключение кишечного пассажа через критическую зону, позволяет исключить риск развития несостоятельности толстокишечных анастомозов и добиться положительного клинического эффекта.

Сравнительная оценка осложнений при формировании и закрытии илеостом и колостом. Прежде всего, отмечаемые осложнения были разделены на ранние и поздние. Ранними считали осложнения, резвившиеся в течение 30 дней с момента проведения оперативного вмешательства. Все остальные осложнения относили к поздним.

Из 43 больных основной группы, после наложения превентивной илеостомы в раннем послеоперационном периоде у 3-х (7,0%) отмечен парастомальный дерматит, в контрольной после формирования превентивной колостомы данное осложнение встречалось также у 2-х (3,8%) больных.

Развитие поздних осложнений в основной группе не отмечалось, в контрольной – у 4-х (7,7%) пациентов диагностированы парастомальные грыжи, которые были устранены во время реконструктивного этапа (различия в сравниваемых группах недостоверны p=0,13), хотя этот факт не учитывать нельзя, поскольку потребовало проведения дополнительного оперативного вмешательства.

Реконструктивно-восстановительный этап осложнился в основной группе у 2-х (4,7%) больных. Из них у 1-го больного в раннем послеоперационном периоде выявлено нагноение послеоперационной раны. Одному больному выполнена реконструкция анастомоза из срединного доступа на фоне анастомозита и тонкокишечной непроходимости.

В контрольной группе, после закрытия колостомы ранние послеоперационные осложнения выявлены у 7 больных (13,7%). Среди осложнений наблюдались: ранняя спаечная кишечная непроходимость (1),

абсцесс брюшной полости (1), внутрибрюшное кровотечение (1). Всем больным потребовалось проведение повторного оперативного вмешательства. Несостоятельность толстокишечного соустья выявлена у 4-х (7,7%) больных, в сроки на 8-11 стуки. Из них только у 2-х больных на фоне консервативной терапии достигнуто полное закрытие трубчатого кишечного свища, но после длительного стационарного и амбулаторного лечения. Разобщение толстокишечного соустья и выведением одноствольной колостомы выполнено 2-ум пациентам.

При динамическом наблюдении в сроки уже до 6 месяцев после закрытия превентивной трансверзостомы у 2-х пациентов выявлены послеоперационные грыжи в области расположения колостомы. После закрытия илеостомы дефектов в мышечно-апоневротического слоев брюшной стенке не выявлено. В сроки более года в контрольной группе выявлены ещё у двух больных послеоперационные грыжи.

Следовательно, в основной группе у 43 больных после формирования и закрытия модифицированного способа илеостомы осложнения наблюдались у 5-ти больных, что составило 11,6%. В контрольной группе исследования среди 52 оперированных больных, которым установлена и, в последующем, устранена превентивная трансверзостома, ранние и поздние послеоперационные осложнения развились у 15 (28,8%).

Таким образом, проведенное исследование позволило оценить структуру осложнений после резекции ободочной и прямой кишки с первичным восстановлением кишечной естественности, определить основные патогенетические факторы, лежащие в основе развития НТКА. Была разработана прогностическая шкала развития НТКА, предложен способ профилактики данного осложнения, доказано определённое преимущество внедрённого нового метода формирования илеостомы, что позволило совершенствовать лечебную тактику и достоверно улучшить непосредственные результаты.

ВЫВОДЫ

1. Доминирующим, наиболее опасным послеоперационным осложнением, отрицательно влияющим на результат лечения после резекции толстой кишки с первичным восстановлением естественного пассажа кишечного содержимого, является несостоятельность толстокишечного анастомоза, с общей долей 39,8% (35/88) и летальностью 11,4% (4 из 35).

2. Среди 50 исследованных потенциальных факторов значимое влияние на риск развития НТКА оказывали: проведение предоперационной лучевой терапии (p=0,0001), наличие анемии (p=0,001) и гипопротеинемии (p=0,006), наложение низких колоректальных анастомозов (p=0,001), проведение комбинированных и симультанных вмешательств (p=0,002), а также увеличение продолжительности оперативного вмешательства более 140 минут (p=0,024).

3. Предложенная прогностическая шкала позволяет обоснованно проводить профилактические мероприятия по защите сформированного анастомоза, а также выбрать наиболее оптимальный метод завершения операции.

4. Разработанный метод наложения превентивной илеостомы является наиболее технически простым в исполнении и позволяет исключить риск развития несостоятельности толстокишечных анастомозов.

5. Формирование и закрытие превентивной илеостомы связано с меньшим риском развития послеоперационных осложнений по сравнению с трансверзостомой (28,8% и 11,6% соответственно, p = 0,046), а также меньшей потребностью проведения повторных вмешательств по устранению осложнений, связанных с закрытием кишечной стомы (5/52;9,6% против 1/43;2,3%).

ПРАКТИЧЕСКИЕ РЕКОМЕНДАЦИИ

1. При планировании первично-восстановительных вмешательств на толстой кишке необходимо учитывать основные факторы, приводящие к развитию НТКА.

2. Метод завершения оперативного вмешательства после резекции левой половины ободочной и прямой кишки следует объективизировать путем подсчета индивидуального балла и определения риска развития НТКА.

3. Пациентам с ожидаемой частотой развития несостоятельности анастомоза более 8,8%, что соответствует значению 30 и более баллов, показано наложение проксимальной превентивной кишечной стомы.

4. При выборе метода отключения дистальных отделов толстой кишки для защиты первичного анастомоза, формирование превентивной илеостомы является более предпочтительным.

5. Для обеспечения адекватного ухода и уменьшения частоты перистомальных осложнений следует применять предоперационную маркировку зоны наложения кишечной стомы.

ОСНОВНЫЕ ПУБЛИКАЦИИ ПО ТЕМЕ ДИССЕРТАЦИИ

1. **Баулин, А.А. Обструктивная илеостомия в лечении сложных свищей толстой кишки / А.А. Баулин, О.А. Баулина, Н.В. Баулина, Ш.О. Дарбишгаджиев, В.А. Баулин // Вестник Авиценны. – 2017. – Т. 19, № 4. – С. 562-565.**

2. Дарбишгаджиев, Ш.О. Ближайшие результаты циторедуктивных операций при синхронных метастазах колоректального рака в печень с восстановлением кишечной непрерывности / Ш.О. Дарбишгаджиев, В.Ю. Гудошников, Г.С. Анохин, Н.В. Баулина, Ю.И. Зимин, Л.С. Аверьянова, С.А. Касьянов // Альманах института хирургии им. А.В. Вишневского: Общероссийский хирургический форум – 2018. – Вып. 1. – Москва, 2018. – С. 439-440.

3. **Дарбишгаджиев, Ш.О. Результаты хирургического лечения колоректального рака / Ш.О. Дарбишгаджиев, А.А. Баулин, Ю.И. Зимин, В.А. Баулин, О.А. Баулина // «Здоровье и образование в XXI веке». – 2018. – Т. 20, № 4. – С. 42-46.**

4. Дарбишгаджиев, Ш.О. Непосредственные результаты хирургического лечения местно-распространённого колоректального рака с первичным

восстановлением кишечной проходимости / Ш.О. Дарбишгаджиев, Н.В. Баулина, Ю.И. Зимин, Л.А. Аверьянова, С.А. Касьянов // Альманах института хирургии им. А.В. Вишневского: Общероссийский хирургический форум – 2018. – Вып. 1. – Москва, 2018. – С. 296-297.

5. Дарбишгаджиев, Ш.О. Продолжительность оперативного вмешательства как фактор развития несостоятельности толстокишечного анастомоза / Ш.О. Дарбишгаджиев, А.А. Баулин, В.В. Калентьев, В.А. Баулин, О.А. Баулина // Второй съезд хирургов Приволжского федерального округа : сборник материалов. – Нижний Новгород, 2018. – С. 74-76.

6. Дарбишгаджиев, Ш.О. Результаты хирургической помощи больным с колоректальным раком / Ш.О. Дарбишгаджиев, А.А. Баулин, Ю.И. Зимин, В.А. Баулин, О.А. Баулина // Альманах института хирургии им. А.В. Вишневского: Общероссийский хирургический форум – 2018. – Вып. 1. – Москва, 2018. – С. 272-272.

7. Дарбишгаджиев, Ш.О. Непосредственные результаты хирургического лечения рака толстой кишки с восстановлением кишечной непрерывности при первично-множественных опухолях / Ш.О. Дарбишгаджиев, А.А. Баулин, Ю.И. Зимин, Г.С. Анохин, Н.В. Баулина // Второй онкологический форум Уральского федерального округа : сборник материалов. – Челябинск, 2018. – С. 60–61.

8. Дарбишгаджиев, Ш.О. К вопросу о несостоятельности толстокишечных анастомозов без проведения превентивных мероприятий в хирургии прямой кишки / Ш.О. Дарбишгаджиев, А.А. Баулин, А.Ш. Сайпудинова, Н.В. Баулина, Б.К. Билалов // Вестник ДГМА. Приложение к журналу. – 2019. – № 2 (31). – С.92.

9. Дарбишгаджиев, Ш.О. Низкий рак прямой кишки в развитии несостоятельности колоректального анастомоза / Ш.О. Дарбишгаджиев, А.А. Баулин, В.Н. Лесин, В.А. Баулин, Н.В. Баулина // Вестник ДГМА. Приложение к журналу. – 2019. – № 2 (31). – С.93.

10. Дарбишгаджиев, Ш.О. Применение разгрузочных колостом в профилактике несостоятельности толстокишечных анастомозов / Ш.О. Дарбишгаджиев, А.А. Баулин, В.Ю. Гудошников, В.А. Баулин, О.А. Баулина // Вестник ДГМА. Приложение к журналу. – 2019. – № 2 (31). – С. 94.

11. Дарбишгаджиев, Ш.О. Оценка структуры осложнений при формировании и закрытии превентивных колостом / Ш.О. Дарбишгаджиев, А.А. Баулин, В.Н. Лесин, Ю.И. Зимин, В.А. Баулин // Вестник ДГМА. Приложение к журналу. – 2019. – № 2 (31). – С.95.

12. Дарбишгаджиев, Ш.О. Илеостомальные осложнения в колоректальной хирургии / Ш.О. Дарбишгаджиев, А.А. Баулин, В.В. Калентьев, В.А. Баулин, Н.В. Баулина // Колопроктология. – 2019. – Т. 18, № S3. – С. 95-96.

13. Дарбишгаджиев, Ш.О. Способ превентивной илеостомии в профилактике несостоятельности толстокишечных анастомозов / Ш.О. Дарбишгаджиев, А.А. Баулин, В.В. Калентьев, В.А. Баулин, Н.В. Баулина // Колопроктология. – 2019. – Т. 18, № S3. – С. 96.

14. Дарбишгаджиев, Ш.О. Опыт применения лапароскопических технологий при резекции толстой кишки с восстановлением кишечной непрерывности / Ш.О. Дарбишгаджиев, В.А. Моховиков, А.А. Баулин, В.Ю. Гудошников, В.В.

Калентьев // Альманах института хирургии им. А.В. Вишневского: Общероссийский хирургический форум – 2019. – Вып. 1. – Москва, 2019. – С. 101.

15. **Дарбишгаджиев, Ш.О. Роль уровня формирования колоректального анастомоза в развитии несостоятельности и пути улучшения результатов хирургического лечения рака прямой кишки / Ш.О. Дарбишгаджиев, А.А. Баулин, Н.А. Ивачева, В.В. Калентьев, Н.В. Баулина // Вестник новых медицинских технологий. – 2020. – № 1. – С. 21-25.**

16. Баулина, Н.В. Классификация перитонита и показания к программированной релапаротомии и релапароскопии / Н.В. Баулина, Ш.О Дарбишгаджиев, Е.А. Баулина, В.В. Габараев, О.А. Баулина // Альманах института хирургии им. А.В. Вишневского: Общероссийский хирургический форум – 2020. – Вып. 1. – Москва, 2020. – С. 164-165.

17. **Дарбишгаджиев, Ш.О. Превентивные кишечные стомы в хирургии рака прямой кишки / Ш.О. Дарбишгаджиев, А.А. Баулин, В.Ю. Гудошников, Ю.И. Зимин, В.А. Баулин // Вестник экспериментальной и клинической хирургии. – 2020. – Т. 13, № 2. – 93-97.**

18. Дарбишгаджиев, Ш.О. Конверсия превентивной и лечебной колостомы в постоянный кишечный свищ / Ш.О. Дарбишгаджиев, А.А. Баулин, Ю.И. Зимин, В.А. Баулин, Н.А. Герцог // Общероссийский хирургический форум – 2020. – Вып. 1. – Москва, 2020. – С. 777.

19. **Дарбишгаджиев, Ш.О. Структура осложнений при формировании и закрытии превентивных илео- и колостом / Ш.О. Дарбишгаджиев, А.А. Баулин, Ю.И. Зимин, О.А. Баулина, В.А. Баулин // Уральский медицинский журнал. – 2020. – № 5 (188). – С. 81-85.**

20. Дарбишгаджиев, Ш.О. Место неоадъювантной лучевой терапии в развитии несостоятельности толстокишечных анастомозов «Трансляционная медицина: возможное и реальное» : сборник материалов XI Конференции молодых ученых с международным участием. – Москва, 2020. – С. 295.

21. Дарбишгаджиев, Ш.О. Общеклинические анализы как предиктор развития несостоятельности толстокишечных анастомозов / Ш.О Дарбишгаджиев, В.А. Баулин, Ю.И. Зимин, Н.В. Баулина, С.Г. Иллуев // Общероссийский хирургический форум – 2020. – Вып. 1. – Москва, 2020. – С. 733-734.

Список использованных сокращений

AUC – area under the curve (площадь под кривой)
ROC – receiver operating characteristic (рабочая характеристика приѐмника)
SE – standard error (стандартная ошибка)
ДИ – доверительный интервал
ИМТ – индекс массы тела
НА – несостоятельность анастомоза
НБА – нижняя брыжеечная артерия
НТКА – несостоятельность толстокишечных анастомозов
ОШ – отношение шансов события
ХОБЛ – хроническая обструктивная болезнь легких